



CAS CLINIQUE

Un goitre ectopique dans le médiastin antérieur avec un syndrome myasthénique simulant un thymome

An ectopic goiter in anterior mediastinum with myasthenic syndrome simulating thymoma

Randrianambinina Fanomezantsoa¹, Rakotorahalahy Ravaka¹, Randrianambinina Hajanirina², Ranai-vomanana Volahasina Francine³, Ramiandrasoa Andriamampihantona Lalaorifetra⁴, Rakotoarisoa Andriamihaja Jean Claude¹, Solo Corinne¹, Rakotovao Hanitrana Jean Louis¹

¹: Service de Chirurgie Thoracique du Centre Hospitalier Joseph Ravoahangy Andrianaivalona (CHU-JRA) Antananarivo Madagascar. BP 4150. ²: Service de Réanimation-Chirurgicale du Centre Hospitalier Joseph Ravoahangy Andrianaivalona (CHU-JRA) Antananarivo Madagascar. BP 4150. ³: Service d'Anatomie pathologique du Centre Hospitalier Joseph Ravoahangy Andrianaivalona (CHU-JRA) Antananarivo Madagascar. BP 4150. ⁴: Laboratoire d'Anatomie pathologique SALFA. Rue Jules Pochard Andohalo. BP 4402- Antananarivo 101 Madagascar 2

SUMMARY

Introduction. An ectopic goiter can occur all along its migration route, but the anterior mediastinal localization is rare. The aim of our study was to report a case of ectopic goiter with a myasthenic syndrome simulating thymoma and make a literature review.

Observation. Our case is a 35-year-old woman with an anterior mediastinal tumor and the history of a left thyroid lobectomy. At the clinic, she was with euthyroid and dyspnea on exertion and a myasthenic syndrome. The preoperative assessment was normal, she benefited from a tumor resection by sternotomy whose pathological examination of the surgical specimen revealed an appearance of hyperplasia (goiter) at ectopic thyroid gland adjacent to a residual thymic parenchyma, without the evidence of malignancy in the sampling boundaries.

Conclusion. The ectopic mediastinal goiter is rare but it exists and can coexist with normal cervical thyroid gland. All anterior mediastinal tumors with myasthenia gravis are not always thymomas because there are other reasons to find out.

KEYWORDS: Ectopic goiter, anterior mediastinum, myasthenia gravis, thymoma, thyrotoxicosis

RESUME

Introduction. Un goitre ectopique peut se rencontrer sur tout le long de son trajet de migration mais la localisation médiastinale antérieure est rare. Le but de notre étude est de rapporter un cas d'un goitre ectopique avec un syndrome myasthénique simulant un thymome ainsi que de faire une revue de la littérature.

Observation clinique. Notre cas est une femme de 35 ans présentant une tumeur médiastinale antérieure, ayant dans son antécédent une lobectomie thyroïdienne gauche. A la clinique, elle est en euthyroïdie et présente une dyspnée à l'effort et un syndrome myasthénique. Le bilan préopératoire étant normal, elle a bénéficié d'une exérèse tumorale par une sternotomie dont l'examen anatomo-pathologique de la pièce opératoire révèle un aspect d'hyperplasie (goitre) d'une glande thyroïde ectopique adjacent à un parenchyme thymique résiduel, sans signe de malignité dans les limites du prélèvement.

Conclusion. Le goitre ectopique médiastinal est rare mais il existe et peut coexister avec une glande thyroïde cervicale normale. Toutes tumeurs médiastinales antérieures avec une myasthénie ne sont pas toujours des thymomes car il y a d'autres causes qu'il faut chercher.

MOTS CLES: Goitre ectopique, médiastin antérieur, myasthénie, thymome, thyrotoxicose

Auteur correspondant: Dr. RANDRIANAMBININA Fanomezantsoa. Service de Chirurgie Thoracique du Centre Hospitalier Universitaire Joseph Ravoahangy Andrianaivalona (CHU-JRA) Antananarivo Madagascar. BP 4150
Tel : 00261 33 09 487 81. E-mail: fanomez_r@yahoo.fr

INTRODUCTION

L'ectopie thyroïdienne peut se rencontrer sur tout le long de son trajet de migration au cours de la vie embryonnaire allant de la base de la langue jusqu'au niveau du diaphragme. Sa localisation dans le médiastin antérieur est très rare [1]. Sa vascularisation est assurée par les vaisseaux intra thoraciques, ce qui la différencie des goitres plongeants dans le médiastin antérieur où leur vascularisation est donnée par les vaisseaux thyroïdiens du cou [2]. La circonstance de découverte varie selon son évolution locale dans le médiastin.

Le but de notre étude est de rapporter un cas d'un goitre ectopique dans le médiastin antérieur associé à un syndrome myasthénique ainsi que de faire une revue de la littérature.

OBSERVATION CLINIQUE

Il s'agit d'une femme de 35 ans, présentant une tumeur médiastinale antéro-supérieure droite. Elle a comme antécédent une lobectomie thyroïdienne gauche en 2013 dont l'examen anatomo-pathologique de la pièce opératoire a révélé un goitre nodulaire. Elle n'a pas d'antécédent médical particulier. Cliniquement, elle présente une dyspnée à l'effort et un syndrome myasthénique comportant une fatigabilité musculaire des membres supérieurs et inférieurs ainsi qu'un ptosis. La déglutition et la phonation sont normales. Les aires ganglionnaires périphériques sont libres.

L'échographie cervicale retrouve un lobe droit et isthme de la thyroïde sains, un tissu de régénération à gauche non hypertrophié et d'écho structure normale. Les aires ganglionnaires cervicales sont libres.

La radiographie thoracique (Figure 1) montre une masse médiastinale antéro-supérieure droite et le scanner cervico-thoracique (Figure 2) révèle une volumineuse masse, d'allure maligne, médiastinale supérieure étendue d'avant en arrière depuis le récessus retro sternal jusqu'en para-rachidien ainsi qu'une autre petite lésion probablement thymique.

L'hémogramme, l'hémostase, le bilan rénal sont normaux. La calcémie est à 2,52 mmol/L et les hormones thyroïdiennes sont également normales avec TSH à 0,45 μ UI/mL et T3 à 2,92 pg/mL. L'anticorps anti-thyroglobuline est normal à 14UI/mL. Le dosage des anticorps anti-récepteur de l'acétyl choline est normal. La scintigraphie thyroïdienne n'est pas réalisée par faute de moyens. L'échodoppler cardiaque est normal.

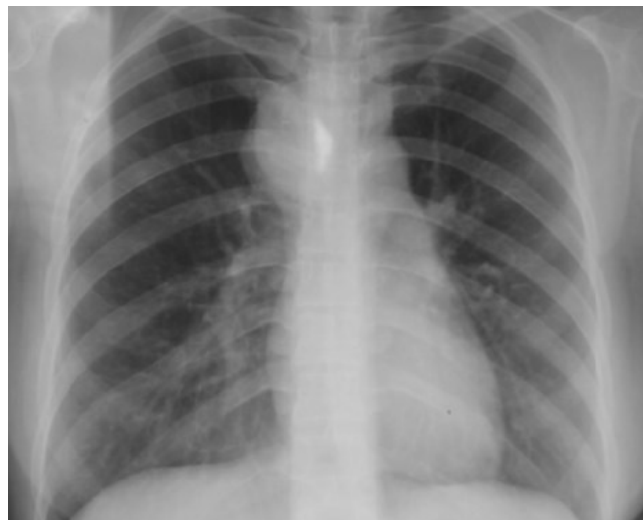

FIGURE 1. Radiographie thoracique en incidence de face

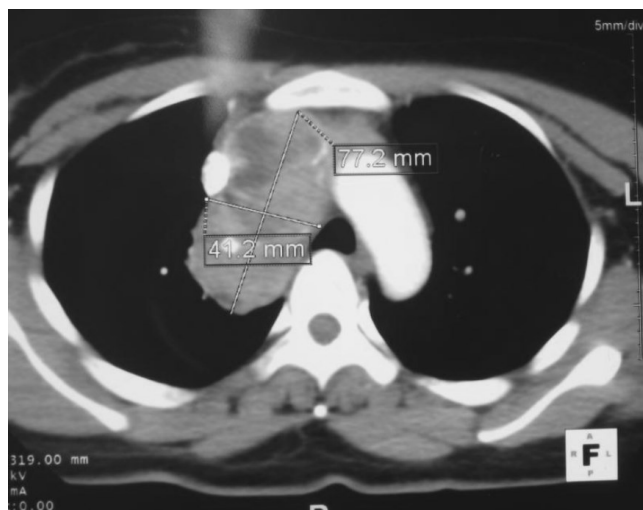


FIGURE 2. Scanner thoracique injecté

Elle a été opérée pour une exérèse tumorale (Figure 3) par une sternotomie et les suites opératoires étaient simples. L'examen anatomo-pathologique de la pièce opératoire révèle un aspect d'hyperplasie (goitre) d'une glande thyroïde ectopique adjacent à un parenchyme thymique résiduel, sans signe de malignité (Figure 4 - 5).

DISCUSSION

La formation de la glande thyroïde débute au niveau de la langue au cours de la quatrième semaine de la vie embryonnaire et c'est à la septième semaine qu'elle migre vers sa position normale en avant de la trachée [2]. C'est la raison pour laquelle la majorité (90%) de l'ectopie de la glande thyroïde se voit au niveau de la base de la langue par défaut de migration [1]. Cependant, on peut rencontrer d'autres localisations ectopiques de la glande thyroïde telles

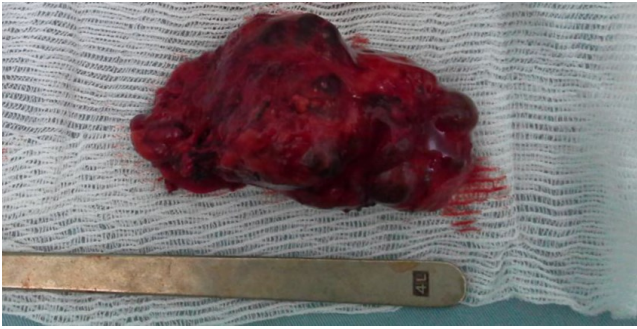


FIGURE 3. Image de la pièce opératoire

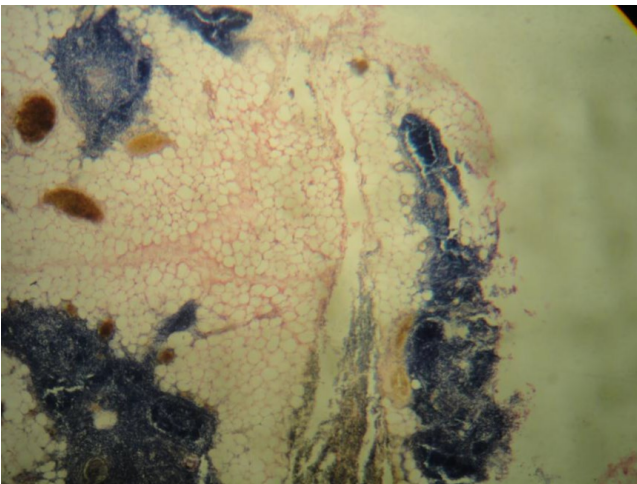


FIGURE 4. Image microscopique de la coupe au niveau du parenchyme thymique résiduel

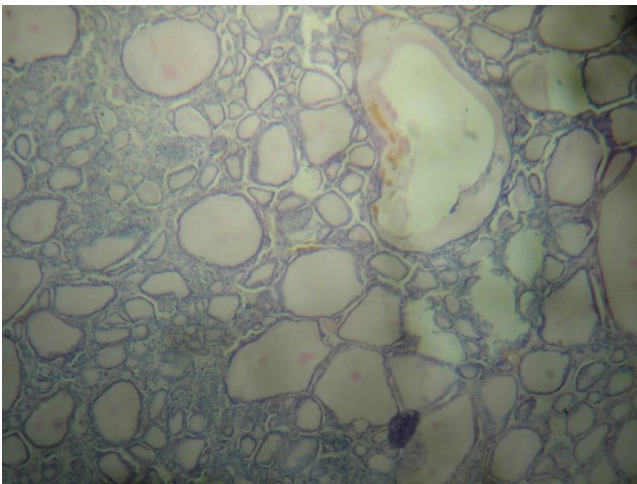


FIGURE 5. Image microscopique de la coupe au niveau du goitre

que latéro-cervicale, au niveau du pharynx, du larynx, de la trachée, de l'oesophage, autour de l'aorte ; mais la localisation médiastinale est rare avec une incidence inférieure à 01% [3]. Cette localisation médiastinale est expliquée par la liaison de la thyroïde avec le péricarde pendant la vie embryonnaire qui va être, par la suite, attirée vers le bas avec

la descente du coeur dans la partie caudale [2]. L'ectopie thyroïdienne se voit surtout chez les femmes avec un sex-ratio d'un homme pour 4 femmes [4]. Elle peut se manifester à tout âge mais le plus souvent, l'âge de découverte se situe pendant l'enfance, l'adolescence et autour de la ménopause car à ces moments, l'utilisation des hormones thyroïdiennes par l'organisme augmente et provoque l'élévation de la production de TSH entraînant ainsi l'augmentation du volume de la thyroïde ectopique [4]. Notre patiente a 35 ans qui correspond à celui rapporté par Wei Zheng *et al.* (36 ans) et Joseli Assem Bersaneti *et al.* (37 ans) [5, 6].

La thyroïde ectopique peut être la seule glande thyroïde fonctionnelle du patient mais elle peut coexister avec une glande thyroïde normale [7]. Dans notre cas, la patiente présente à la fois une glande thyroïde normale cervicale où on a déjà enlevé le lobe gauche et une thyroïde ectopique médiastinale.

La majorité des goitres ectopiques sont asymptomatiques mais quand ils sont symptomatiques, les manifestations cliniques sont surtout en relation avec les compressions des organes de voisinage telles qu'une dysphagie, une dyspnée, un syndrome cave supérieur [8]. Une douleur thoracique peut être présente en cas d'une compression nerveuse [9]. Dans notre cas, la patiente présente une dyspnée à l'effort avec un syndrome myasthénique. Dans la littérature, 30 à 65% des thymomes sont associés à une myasthénie, mais seulement 10 à 15% des patients myasthéniques ont un thymome [10]. Il y a ainsi d'autres causes de myasthénie telle que l'hyperthyroïdie avec thyrotoxicose et les différentes maladies auto-immunes [11]. Notre patiente est en euthyroïdie à l'admission dans notre service mais la présence de ce syndrome myasthénique peut s'expliquer par une hyperthyroïdie passée inaperçue avant son hospitalisation due à l'effet d'un apport élevé d'hormones thyroïdiennes par la substitution hormonale instaurée après la première lobectomie thyroïdienne gauche. La négativité de la recherche d'anticorps anti-cholinestérasique et anti-thyroglobuline a permis d'éliminer l'origine auto-immune.

La structure histologique des glandes thyroïdes ectopiques est identique à celle des thyroïdes normales et elles sont également sensibles à toutes substances goitrogéniques [12]. Ainsi, toutes pathologies pouvant affecter une glande thyroïde normale peuvent être retrouvées sur la glande thyroïde ectopique telles que l'adénome, l'hyperplasie, les nodules et les tumeurs malignes [4]. Dans notre cas, la tumeur thyroïdienne est bénigne. La transformation maligne des goitres ectopiques sont rares représentant environ 15% des cas [5, 13].

CONCLUSION

La localisation médiastinale d'un goitre ectopique est rare et il peut coexister avec une glande thyroïde cervicale normale. Les manifestations cliniques sont variables en fonction des organes de voisinage comprimés par la tumeur mais un syndrome myasthénique peut apparaître en cas d'hyperthyroïdie

voire même d'une thyrotoxicose.

Ainsi, toutes tumeurs médiastinales antérieures avec myasthénie ne sont pas toujours des thymomes d'où l'importance d'un interrogatoire bien conduit, d'un bon examen clinique et d'une investigation paraclinique complète pour ne pas se tromper de diagnostic.

Remerciements

À Monsieur Le Professeur Jacques AZORIN et à l'équipe humanitaire dirigée par Le Docteur François BARBOTIN-LARRIEU qui ont fait l'intervention chirurgicale de cette patiente avec nous lors de leur passage à Madagascar.

CONFLIT D'INTÉRÊTS

Aucun.

RÉFÉRENCES

- Gamblin TC, Jennings GR, Christie DB III, Thompson WM Jr, Dalton ML. Ectopic thyroid. *Ann Thorac Surg* 2003; 75: 1952-3.
- Pilavaki M, Kostopoulos G, Asimaki A, Papachristodoulou A, Papaemanouil S, Palladas P. Imaging of ectopic intrathoracic multinodular goiter with pathologic correlation: a case report. *Cases Journal* 2009; 2: 8554.
- Barbetakis N, Chnaris A, Papoulidis P, Siobolas P, Kostopoulos G: Ectopic mediastinal thyroid tissue-a case report and review of the literature. *Hospital Chronicles* 2010; 5: 99-102.
- Adelchi C, Mara P, Melissa L, De Stefano A, Cesare M. Ectopic thyroid tissue in the head and neck: a case series. *BMC Research Notes* 2014; 7: 790.
- Zheng W, Tan J, Liu T. Coexistence of non-functional ectopic thyroid tissue and a normal thyroid: A case report. *Experimental and Therapeutic Medicine* 2013; 6: 1059-61.
- Bersaneti JA, Silva RDP, Ramos RRN, Matsushita MM, Souto LRM. Ectopic thyroid presenting as a submandibular mass. *Head and Neck Pathol* 2011; 5: 63-66.
- Huang TS, Chen HY. Dual thyroid ectopia with a normally located pretracheal thyroid gland: case report and literature review. *Head Neck* 2007; 29(9): 885-8.
- El Oueriachi F, El Hammoumi MM, Arsalane A, Slaoui O, Diouri H, Kabiri EH. Primary mediastinal goiters. *SpringerPlus* 2014; 3: 503.
- Wang J, Fang J. Ectopic thyroid mass in the left lateral neck and anterior mediastinum: a case report. *Journal of Medical Case Reports* 2014; 8: 351.
- Wright CD. Management of thymomas. *Critical Reviews in Oncology/Hematology* 2008; 65: 109-20.
- Wade B, Tiendrebeogo AJ, Charles D. Les cardiomyopathies à propos de 16 observations sénégalaises. *Médecine d'Afrique Noire* 1999; 46 (5): 251-7.
- Ramalingam KK, Ramalingam R, Dhote K, Murthy STM. Ectopic thyroid: a rare cause of tracheal obstruction. *Indian Journal of Otolaryngology and Head and Neck Surgery* 2005; 3 (57): 252-4.
- Noussios G, Anagnostis P, Goulis DG, Lappas D, Natsis K. Ectopic thyroid tissue anatomical clinical and surgical implications of a rare entity. *Eur J Endocrinol* 2011, 165:375-382.