

Open Access Full Text Article

## CASE REPORT

### Yet another case of disseminated Kaposi's sarcoma; cutaneous, pulmonary, hepatic, and osseous, revealing an HIV infection *Encore une maladie de kaposi disséminée ; cutanée, pulmonaire, hépatique, osseuse révélant une infection à VIH*

Linda Danielle IBINGA<sup>1</sup>, Ulrich Davy KOMBILA<sup>2,3,4</sup>, Price Léhonore ANDJUMA MINDZE<sup>1</sup>, S TSIOUKAKA<sup>3</sup>, N BIVIGOU<sup>3</sup>, J.-S BOUANGA MAKAYA<sup>3</sup>, F NTOUTOUME<sup>5</sup>, J.-B BOGUIKOU-MA<sup>4</sup>

<sup>1</sup>Service de Médecine Interne, HIA d'Akanda, Libreville

<sup>2</sup>UMR, Service de Médecine Interne, CHU de Libreville, Libreville, Gabon

<sup>3</sup>Service de Pneumologie, Institut des Maladies Infectieuses, PDG, Owendo

<sup>4</sup>Laboratoire d'anatomie pathologie et de cytopathologie, CHU de Libreville, Libreville Gabon

<sup>5</sup>Faculté de Médecine de Libreville, Université des Sciences de la Santé, Libreville, Gabon

## ABSTRACT

Although the incidence of HIV-associated Kaposi's sarcoma has decreased significantly thanks to antiretroviral therapy, some cases of diffuse and aggressive forms, indicative of HIV infection, are still reported. The discovery of this case in a 30-year-old patient, whose clinical appearance and fatality are reminiscent of cases described in the early 1980s, seemed worth bringing to the attention of practitioners. The diagnosis was made on the basis of a combination of clinical, immunological, radiological and anatomopathological arguments. The course was fatal, despite aggressive therapy.

**KEYWORDS:** Kaposi's sarcoma; severe form; HIV infection.

## RÉSUMÉ

Si l'incidence de la maladie de kaposi associée au VIH a connu une nette diminution grâce à la multithérapie antirétrovirale, certains cas de formes diffuses et agressives, révélatrices de l'infection par VIH sont toujours rapportés. La découverte de ce cas chez une patiente âgée de 30 ans dont l'aspect clinique et la fatalité rappellent les cas décrits au début des années 1980 nous parut mérité d'être porté à la connaissance des praticiens. Le diagnostic a été retenu sur un faisceau d'arguments cliniques, immunologiques, radiologiques et anatomopathologiques. L'évolution a été fatale, malgré les thérapeutiques agressives.

**MOTS CLÉS:** Maladie de Kaposi; forme graves; Infection à VIH.

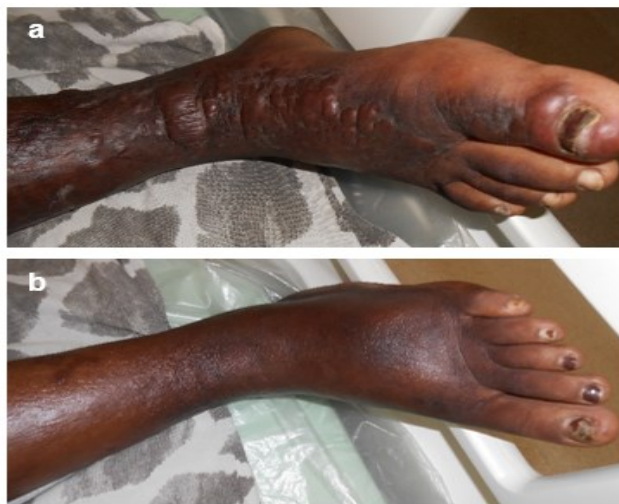**Corresponding author:** Ulrich Davy KOMBILA. Service de Médecine Interne, CHU Libreville, Libreville - Gabon  
Email: ulrichdavyk@gmail.com.

## INTRODUCTION

La maladie de Kaposi est une néoplasie multifocale à expression cutanée et viscérale [1] dont la présentation clinique peut être parfois « agressive », rapidement évolutive [2,3]. Du fait du délai diagnostique long, de l'atteinte systémique, multi-viscérale révélant une infection à VIH et d'évolution rapidement fatale, la découverte de ce cas nous a paru mériter d'être portée à l'attention des praticiens.

### Observation

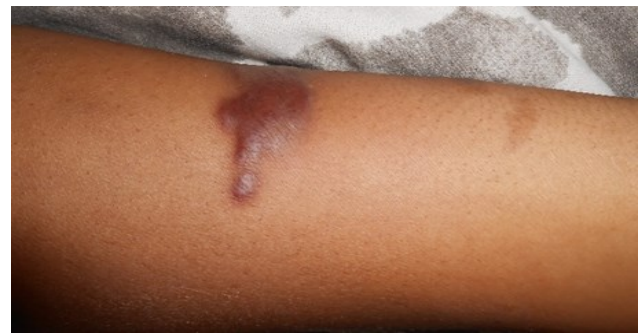Madame F.S., âgée de 30 ans, hospitalisée pour des lésions cutanées évoluant depuis cinq mois auparavant ; ayant débuté par une macule puis une papule pour devenir nodulaire, associée à une altération de l'état général sans notion de fièvre. Elle n'avait pas d'antécédents particuliers notables. A l'entrée, l'indice de Karnowsky était à 60%. Il s'agissait des lésions nodulaires exophytiques, fermes, indolores associés à des macules hyper-chromiques par rapport à la peau sous-jacente, angiomateuses bien limitées, de taille variable siégeant au niveau des membres inférieurs associées à un lymphœdème (Fig. 1a et 1b).



**FIGURE 1A ET 1B.** Lésions nodulaires exophytiques, associés à des macules hyper-chromiques par rapport à la peau sous-jacente, angiomateuses bien limitées, de taille variable siégeant au niveau des membres inférieurs associées à un lymphœdème.

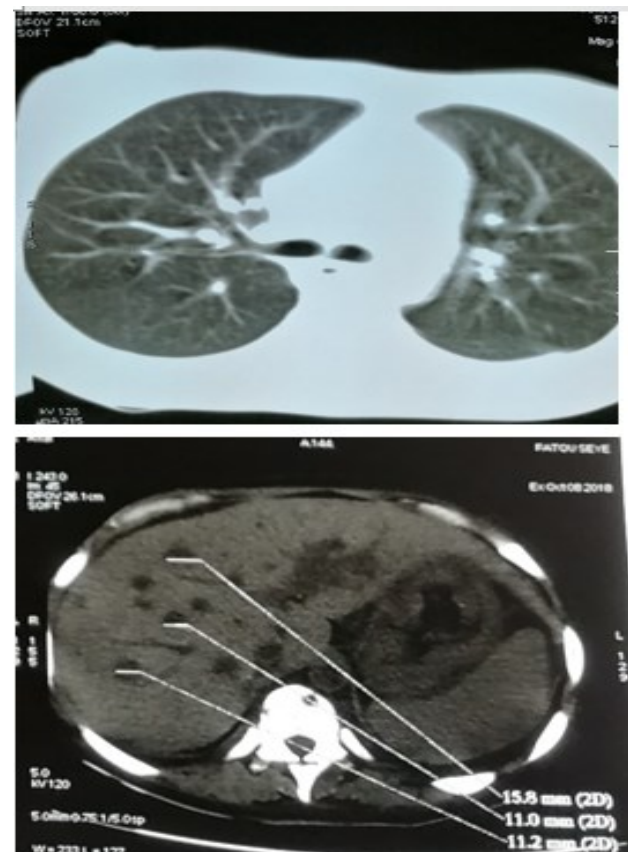
Aux membres supérieurs ; on avait des macules bien limitées, érythémateuse, apparaissant hyper-pigmentées par rapport à la peau sous-jacente, indolore et non prurigineuses de taille variable (Fig. 1c).

Biologiquement on notait une anémie sévère microcytaire hypochrome (Hb = 7,0g/dl, VGM = 73,7 $\mu$ m<sup>3</sup>, TCMH = 24,2pg), une thrombopénie sévère (49.000/ $\mu$ m<sup>3</sup>) sans signes de diathèse hémorragique, une lymphopénie à 186/mm<sup>3</sup>, une hypocalcémie à 1,55 mmol/l, une hyperphosphorémie à 1,51 mmol/l. Le GeneXpert réalisé dans l'expectoration n'a pas mis en évidence la présence du génome de *Mycobacterium*



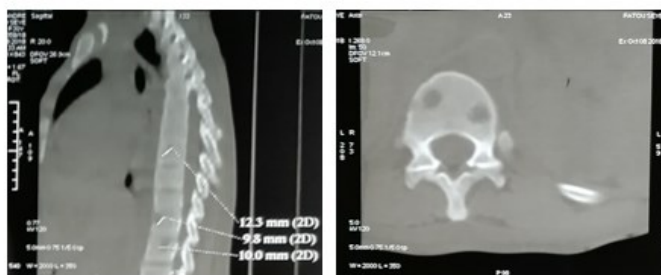**FIGURE 1C.** Macules bien limitées, érythémateuse, apparaissant hyper-pigmentées par rapport à la peau sous-jacente.

tuberculosis. La sérologie rétrovirale était positive au VIH<sub>1</sub>, le taux des CD4 était à 86/mm<sup>3</sup>, la charge virale était à 3.413.527 copies/ml. Les sérologies des virus des hépatites B et C étaient négatives. Le scanner thoracoabdominal montrait en fenêtre parenchymateuse, la présence dans le poumon droit de nodules de 3 à 7 mm branchés (Fig. 2a).



**FIGURE 2A ET 2B.** Nodules pulmonaire de 3 à 7 mm branchés (2a). Nodules hypodenses péri-centimétriques au niveau du foie (2b).

En coupes abdominales hautes une douzaine de nodules hypodenses péri-centimétriques au niveau du foie (Fig. 2b) et en fenêtre osseuse des plages d'ostéolyse de 10 à 13 mm de diamètre au niveau des corps vertébraux des 6 vertèbres dorsales (Fig. 2c).



**FIGURES 2C.** Plages d'ostéolyse de 10 à 13 mm de diamètre au niveau des corps vertébraux des 6 vertèbres dorsales.

La biopsie des nodules cutanés montrait un épiderme d'aspect normal, alors que le derme et l'hypoderme étaient le siège d'une prolifération de petits vaisseaux capillaires parfois monocellulaire, accompagnée d'érythrodiapédèse. Le revêtement endothélial était turgescent. Il s'y associait un infiltrat de cellules fusiformes ou globuleuses organisées en faisceaux ou plages et accompagnées de quelques lymphocytes et plasmocytes. Le traitement antirétroviral à base d'inhibiteur de protéase booster au ritonavir avait été institué associé à une prophylaxie des autres affections opportunistes et à l'acide folinique à la dose de 25 mg/jour. Du fait de la sévérité du tableau clinique une polychimiothérapie à base de l'association Doxorubicine – Bléomycine – Vinblastine avait été décidée. La patiente décède six jours après l'admission dans un tableau de détresse respiratoire aiguë.

## DISCUSSION

La forme épidémique de la maladie de kaposi associée au SIDA, forme agressive et létale est 40 fois plus fréquent chez les homosexuels de sexe masculin [4] et adulte jeune [3]. La survenue de la maladie de kaposi chez notre patiente pourrait être expliquée par l'im-

munodépression profonde constatée qui pourrait réactiver l'HHV8 [5], qui joue un rôle majeur dans la physiopathologie de la maladie de kaposi [6]. Le délai diagnostique long, cinq mois a également été constaté par d'autres auteurs [3,6]. Ce délai diagnostique long laisse suggérer que la maladie de kaposi disséminée soit rare, souvent sous diagnostiquée dans les pays en développement où la tuberculose constitue la première affection opportuniste chez les patients atteints de SIDA. L'atteinte cutanée est la plus commune mais les formes disséminées sont dominées notamment par les localisations pulmonaires et digestives [7]. Les localisations pleuropulmonaires de sarcome de kaposi sont présentes chez près de 45% des patients atteints de sarcome de kaposi cutané [8]. Les autres atteintes de la maladie de kaposi au cours du SIDA sont rares et sont de découvertes surtout à l'autopsie et peuvent intéresser la moelle épinière, le cerveau, le cœur, les glandes parotides, l'os [7]. Classiquement les facteurs de mauvais pronostic au cours la maladie de kaposi selon la classification T.I.S (*Tumeur système Immunitaire, symptômes Systémiques*) de l'AIDS Clinical Trials Group (ACTG) [17] sont : tumeur associée à un œdème, une ulcération, des lésions buccales non planes, gastro-intestinales, les autres localisations viscérales, un taux de lymphocytes T CD4+ inférieur à 200/mm<sup>3</sup>, des antécédents d'infections opportunistes, un index de Karnofsky inférieur à 70 etc... Notre patiente présentait d'emblée, dès son admission des éléments de mauvais pronostic.

## CONCLUSION

La vulgarisation et la gratuité des tests de dépistage du VIH et la mise en route précoce des thérapies antirétrovirales hautement active (HAART) pourraient révolutionner le pronostic de la maladie de kaposi.

## CONFLIT D'INTÉRÊTS

Non.

## REFERENCES

1. Lamchahab F.E, Tadlaoui I, Beqqal K, et al. La maladie de Kaposi iatrogène au Maroc en dehors du contexte de la transplantation. *Ann Dermatol Vénéréol* 2011 ; 138 : 729 – 35.
2. Jrad M.M, Hammami H, Zaouak A, Marrak H, Fenniche S. Formes agressives et disséminées de la maladie de Kaposi classique : étude anatomo-clinique de 25 cas. *Ann Dermatol Vénéréol*. 2016 ; 143 : S392.
3. Sebbar A, Zaghba N, Benjelloun H, Bakhatar A, Yassine N. Maladie de Kaposi à localisation broncho-pulmonaire révélant une infection VIH. *Pan Afr Med J*. 2015 ; 22 : 279 doi :10.11604/pamj.2015.22.279.7476.
4. Antman K, Chang Y. Kaposi's sarcoma. *N Engl J Med*. 2000 ; 342 : 1027 – 38.
5. Francès C, Lebbé C. La maladie de Kaposi. *La Lettre du Cancérologue*. 2010 ; XIX(7) : 404 – 8.
6. Braun T, Stirnemann J, Caux F, et al. Des lésions cutanées exubérantes au cours d'une infection par le VIH. *Rev Med Int* 2005 ; 26 : 247 – 8.
7. Chakib A, Hliwa W, Marih L, Himmich H. Maladie de Kaposi au cours de l'infection par le VIH au Maroc. (A propos de 50 cas). *Bull Soc Pathol Exot* 2003 ; 96 : 86 – 9.
8. Borie R, Cadranet J, Galacier L, Couderc L.-J. Atteinte pulmonaire liée au virus HHV8 au cours de l'infection VIH. *Rev Mal Respir*. 2012 ; 29 : 1209 – 23.